16 DOENÇAS CONGÊNITAS DOS PULMÕES

Antônio José Maria Cataneo
Prof. Adjunto Departamento de Cirurgia e Ortopedia

1) DOENÇA CÍSTICA CONGÊNITA DOS PULMÕES

INTRODUÇÃO

A doença cística congênita dos pulmões é originária do desenvolvimento anormal da árvore traqueobrônquica, e pode apresentar-se sobre a forma de cisto broncogênico, malformação adenomatóide cística e seqüestro broncopulmonar.

A natureza congênita pode ser de difícil comprovação, mas quando os cistos são detectados pelo Ultra Som (US) na vida intra-uterina, ou pela radiografia ou US logo após o nascimento, não devem existir dúvidas quanto à etiologia congênita. Desde que não haja evidência de infecção respiratória, todo cisto pulmonar encontrado até 2 semanas após o nascimento também é considerado congênito pela maioria dos autores.

CISTO BRONCOGÊNICO CONGÊNITO

Quando se originam no período embriônico do desenvolvimento pulmonar (4ª e 5ª semanas de gestação) por proliferação anormal do divertículo traqueal formam os cistos broncogênicos centrais. Este período se inicia com a formação do divertículo laringotraqueal e vai até a formação dos brônquios segmentares. Pequeno grupo de células se organizam e se separam dos primórdios pulmonares principais primitivos formando o cisto. Quando não existe comunicação brônquica com o cisto, este é preenchido por secreção; quando existe comunicação brônquica, o cisto fica cheio de ar, e quando infectado pode apresentar nível hidroaéreo. Localizam-se nos pulmões e mediastino, sendo que nos pulmões, mais frequentemente ocupam os lobos inferiores. Quando se originam no período pseudoglandular (6ª a 16ª semana de gestação) por anomalias do crescimento brônquico onde as ramificações brônquicas distais se separam das principais, formam os cistos broncogênicos periféricos. Nesta fase todos os condutos aéreos são formadas a partir de repetidas ramificações dos brotos brônquicos. Pode, ou não, haver comunicação com o brônquio que o originou e tendem a ser múltiplos, tanto limitados a um lobo inteiro ou a um segmento, como também generalizados envolvendo um ou ambos os pulmões. Neste último caso, a doença é responsável pelo pulmão em favo de mel observado em crianças que morrem logo após o nascimento.

Radiologicamente o cisto é constituído por uma ou mais cavidades localizadas e circunscritas formadas por paredes finas contendo líquido (fig. 1), ar (fig. 2) ou ambos, sendo impossível diferenciar sua etiologia congênita ou adquirida (fig. 3). Histologicamente o cisto congênito é revestido por epitélio respiratório (colunar, pseudoestratificado ciliado), ou epitélio colunar ou cubóide ciliado ou não, sendo que os cistos centrais contém glândulas mucosas. Musculatura lisa, cartilagem e tecido fibroso e elástico, podem ou não estar presentes. O epitélio respiratório do cisto pode ser destruído por infecções, e quando a agressão é contínua ao invés de se regenerar respiratório

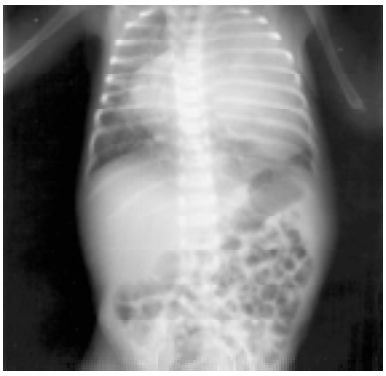

Fig.1 - Cisto broncogênico congênito sem comunicação com a arvore brônquica em criança com 1 mês de idade

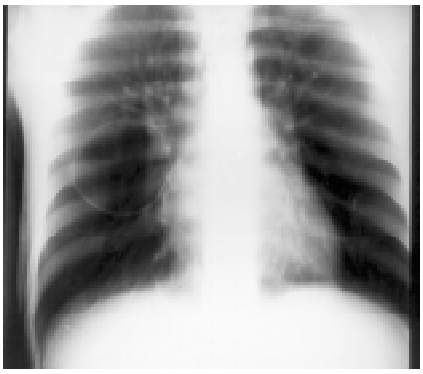

Fig.2 - Cisto broncogênico congênito comunicando-se com a arvore brônquica em jovem de 16 anos de idade.

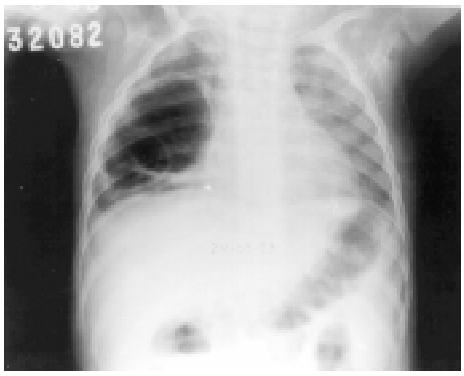

Fig.3 - Cisto broncogênico em criança no primeiro ano de vida onde não foi possível mesmo com o exame anatomo patológico definir sua etiologia se congênita ou adquirida.

pode se regenerar escamoso, o que dificulta mesmo histologicamente sua diferenciação em congênito ou adquirido. Quando em sua parede é encontrada musculatura lisa ou cartilagem a etiologia congênita é confirmada. Outro indício da etiologia congênita é o encontro de vascularização sistêmica nutrindo o cisto.

QUADRO CLÍNICO

Os cistos podem ser assintomáticos, quando não apresentam infecção nem tensão, podem apresentar sintomas indicativos de infecção como febre, tosse, expectoração purulenta, hemoptise e dor torácica ou sintomas indicativos de expansão ou rompimento do cisto como dor acompanhada de alterações cardiorespiratórias agudas graves devido a hipertensão provocada pelo pneumotórax ou pelo próprio cisto.

DIAGNÓSTICO DIFERENCIAL

Para o cisto infectado deve-se fazer diagnóstico diferencial com abscesso pulmonar, pneumatocele e bronquiectasia, e para o cisto de tensão a diferenciação é com enfisema lobar congênito, malformação adenomatóide cística congênita, pneumotórax hipertensivo (fig. 4 e 5) e hérnia diafragmática congênita.

TRATAMENTO

Na fase aguda o cisto infectado é tratado com antibióticos e aspiração percutânea ou até drenagem

Fig.4 - Cisto broncogênico congênito gigante herniando para o lado oposto, em jovem de 22 anos. Veja que radiologicamente pode ser confundido com pneumotórax hipertensivo.

Fig. 5 - Pós operatório imediato (A) e tardio após um ano (B) do paciente da fig.4.

transtorácica. A drenagem postural é temerária em crianças, e deve ser feita com cautela somente nos cistos com pouco líquido, pela asfixia que pode provocar. Já o cisto de tensão pode necessitar de descompressão urgente com punção e drenagem transtorácica.

O tratamento definitivo é a ressecção do cisto, mesmo no assintomático, pelo risco de infecção e até malignidade [1,2].

Em nossa casuística de 39 cistos por nós tratados, 34 foram ressecados e 5 tiveram regressão espontânea. Dos ressecados 20 eram provavelmente adquiridos, pois não existiam indícios histológicos de congenicidade, e 14 congênitos sendo 10 nos pulmões e 4 no mediastino. Os 5 que regrediram eram todos adquiridos, por isso, como a maioria dos cistos são adquiridos pós processos pneumônicos (pneumatoceles e abscessos) e as pneumatoceles podem demorar meses para regredir, se a criança for assintomática, aguardamos pelo menos 6 meses para indicar a cirurgia.

MALFORMAÇÃO ADENOMATÓIDE CÍSTICA CONGÊNITA (MACC)

É a forma menos comum de doença cística que se caracteriza por grande massa multicística gomosa ou sólida de tecido pulmonar, produzido por proliferação anormal dos bronquíolos terminais com supressão do crescimento alveolar.

O nome desta patologia foi introduzida em 1949 por Chin & Tang [3], com base histopatológica em 11 casos de autópsia. Em 1977, Stocker e colaboradores [4] publicaram 38 casos de MACC, dividindo-os em três tipos (I, II e III), de acordo com suas características patológicas, tendo o melhor prognóstico a MACC do tipo I, e o pior a do tipo III.

QUADRO CLÍNICO

A MACC e o enfisema lobar congênito são as duas anomalias pulmonares que comumente causam angústia respiratória aguda no recém-nascido, pelo aprisionamento de ar localizado que comprime o pulmão normal, ou pela hipoplasia pulmonar que pode acompanhar a MACC.

A angústia respiratória é o sintoma inicial mais comum, estando presente em horas após o nascimento na MACC tipo III, após aproximadamente 1 dia no tipo II e até 4 semanas no tipo I.

Outras anomalias congênitas associadas são comuns na MACC tipo II e raras no tipo I (hidrocefalia, hérnia diafragmática, atresia jejunal, tetralogia de Fallot, defeitos do septo ventricular, fístula traqueo-esofágica, agenesia renal bilateral e outras malformações urológicas e genitais), sendo que no tipo III não foi encontrada nenhuma [4]. Os bebês prematuros e natimortos são mais comuns na MACC tipo II e III. Nestes casos pode haver hidropsia fetal e polihidramnio materno. Nos casos mais brandos onde o diagnóstico é feito mais tardiamente são comuns as infecções pulmonares de repetição. A MACC tipo I pode ser encontrada inclusive na vida adulta [5].

Fig. 6 - MACC tipo I em recém nascido, que evoluiu bem após cirurgia realizada 6 horas após o nascimento.

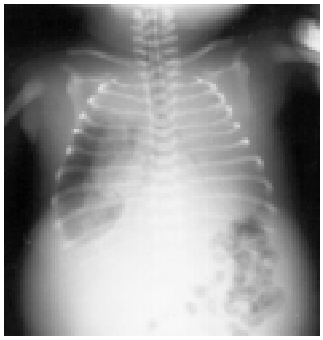

Fig. 7 - MACC tipo II em recém nascido que foi a óbito 6 horas após o nascimento.

O achado radiológico varia com o tipo da MACC. No tipo I (fig. 6) os cistos são grandes, podendo preencher o hemitórax e desviar o mediastino, portanto impõe-se o diagnóstico diferencial com enfisema lobar congênito ou hérnia diafragmática congênita. A pobreza de ar abdominal fala a favor da hérnia diafragmática. No tipo II (fig. 7) encontram-se múltiplos cistos pequenos e no III grande massa sólida que desloca as estruturas mediastinais. A tomografia computadorizada (TC) é mais precisa para se chegar ao diagnóstico correto.

O exame histopatológico mostra cistos múltiplos ou único, maiores que 2cm de diâmetro no tipo I e cistos múltiplos menores que 2cm no tipo II revestidos por epitélio colunar pseudoestratificado ciliado no tipo

I e colunar ou cubóide ciliado e raramente pseudoestratificado no tipo II, não existindo cartilagem na parede dos cistos em nenhum dos dois tipos, músculo liso e tecido elástico só existem na parede dos cistos no tipo I e músculo estriado raramente no tipo II. Células produtoras de muco estão presentes somente em 30% do tipo I e ausentes nos outros tipos. Os cistos comunicam-se freqüentemente entre si e com as vias aéreas. Entre os cistos são encontradas estruturas alveoliformes com 1 a 10 vezes o tamanho dos alvéolos normais no tipo I e bronquíolos respiratórios distendidos e alvéolos dilatados no tipo II. O tipo III é formado por massa não cística e estruturas bronquioliformes com epitélio cubóide ciliado separados por tecido com o tamanho de alvéolos forrados por epitélio cubóide não ciliado.

TRATAMENTO

O tratamento exige cirurgia tanto mais precoce quanto mais grave for o caso, com excisão cirúrgica da parte mal formada, havendo bom prognóstico para as lesões do tipo I, sendo precário para os outros dois tipos. Mesmo para os pacientes assintomáticos é indicada a cirurgia, pois além da predisposição à infecção existe também a possibilidade de malignização [1,6,7,8].

Sapin e colaboradores [9] referem que em 18 casos de MACC diagnosticadas intra-útero (12 do tipo I, 4 do tipo II e 2 do tipo III) foram realizadas 6 cirurgias neo-natais, devido a insuficiência respiratória e 9 cirurgias eletivas. Houve 1 aborto e em 2 casos ocorreram regressões espontâneas. Quanto à regressão espontânea de um cisto congênito, não existe confirmação convincente na literatura, e Winters e colaboradores [10], estudando 7 casos de MACC que regrediram ou desapareceram em US pré-natal, onde os achados de radiografia simples eram normais ou com alterações discretas, todos eram anormais a tomografia computadorizada, o que nos leva a crer que não existe regressão espontânea, mas sim dificuldade na realização do diagnóstico.

No ato cirúrgico é importante estar atento para irrigações anômalas vindas da aorta abdominal [11,12].

Quanto ao tratamento fetal da MACC, este deve ser conservador desde que não exista polihidramnio materno ou hidropsia fetal [13]. No caso de existir qualquer destas patologias, o cisto deve ser esvaziado para que a gestação possa ir a termo. Com a redução do cisto o esôfago é descomprimido e o feto passa a deglutir o líquido amniótico, reduzindo o hidramnio materno, da mesma forma a descompressão cardiovascular leva à redução da hidropsia fetal.

Miller e colaboradores [14] estudando 17 casos de MACC mostraram que todos os fetos que tinham hidropsia morreram e todos aqueles que tiveram redução do tamanho da MACC durante a gestação sobreviveram, concluindo assim que estes são os únicos fatores preditivos prognósticos para a doença e que a intervenção fetal deve ocorrer somente quando existe hidropsia fetal.

Temos 4 casos de MACC, 3 do tipo 1 e 1 do tipo II. Em dois casos o diagnóstico foi feito intraútero, sendo as crianças operadas algumas horas após o nascimento, havendo boa evolução para o tipo I, e indo a óbito a criança que apresentava o tipo II. Nos outros dois casos duas crianças foram operadas com 2 e 3 anos, ambas com boa evolução.

Uma patologia que pode ser confundida com MACC tipo I é o pulmão placentóide [15], que radiologicamente mostra bolhas unilaterais, macroscopicamente tem aspecto e consistência esponjosa, e microscopicamente observa-se junto das bolhas enfisematosas múltiplas estruturas papilares semelhantes as vilosidades placentárias com degeneração hidrópica. Tivemos um caso em jovem de 16 anos que apresentava à radiografia múltiplas bolhas à direita (fig.8). Realizou-se a ressecção destas bolhas, e o anatomo patológico foi sugestivo de MACC tipo I. Após 10 anos este paciente voltou com o mesmo padrão radiológico em todo o pulmão direito. Foi realizada pneumonectomia , e o anatomo patológico revelou pulmão placentóide. Não se sabe até o momento se o pulmão placentóide seria uma malformação, ou seria um processo degenerativo peculiar acompanhan-

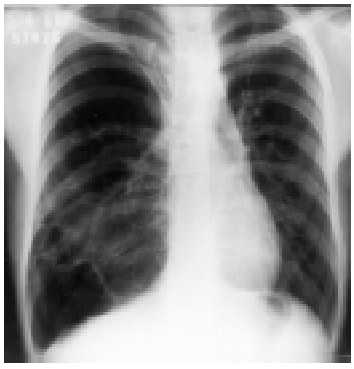

Fig. 8 - Pulmão placentóide em jovem de 16 anos de idade.

do o enfisema bolhoso.

SEQÜESTRO BRONCOPULMONAR

É uma malformação congênita formada por massa de tecido pulmonar não funcionante, geralmente cística, sem apresentar qualquer comunicação normal com a árvore traqueobrônquica, recebendo toda ou a maior parte do suprimento sangüíneo de uma artéria sistêmica anômala.

Provavelmente o seqüestro pulmonar ocorre como resultado de um primórdio pulmonar acessório por volta da 5ª ou 6ª semana de gestação também com origem no intestino primitivo anterior como o primórdio pulmonar normal, só que mais caudalmente. Se o primórdio acessório forma-se relativamente cedo ele é englobado pelo pulmão normal ficando dentro de um lobo, não tendo pleura própria, recebendo o nome de seqüestro broncopulmonar intralobar. Se a formação do primórdio acessório é mais tardia, existe separação completa do tecido anormal do pulmão normal, havendo neste caso uma pleura própria para este lobo ou segmento acessório que é denominado de seqüestro extralobar. Se o diafragma se forma entre o primórdio pulmonar normal e o acessório, temos o seqüestro pulmonar intraabdominal. Todos possuem suprimento arterial sistêmico anômalo, proveniente da aorta, acima ou abaixo do diafragma, ocasionalmente de uma artéria intercostal ou raramente da artéria braquiocefálica.

Tanto o primórdio pulmonar normal quanto o acessório são revestidos pelo mesoderma e irrigados pelo plexo esplâncnico que possui numerosas conexões com a aorta dorsal. Enquanto ocorre o crescimento normal as numerosas conexões do plexo esplâncnico com a aorta dorsal vão se perdendo, mas o primórdio acessório retém estas conexões, por isso o seqüestro pulmonar apresenta suprimento sangüíneo sistêmico.

SEQÜESTRO BRONCOPULMONAR INTRALOBAR (SBI)

Segundo a menção de Savic e colaboradores [16] dos 540 casos publicados até 1975, 74% eram intralobares, sendo 57% no lobo inferior esquerdo, 41% no lobo inferior direito e apenas 2% em lobos superiores ou médio. Nota-se, portanto, que esta patologia é predominantemente de lobos inferiores, mais comumente nos segmentos basais posteriores. A maioria dos casos tinham irrigação arterial vinda da aorta torácica descendente, através do ligamento pulmonar. Haviam casos com mais de uma artéria (15 a 20%. Obs.: Se for ligada uma artéria com menos de 3mm, deve haver outras). O retorno venoso era feito pelas veias pulmonares em 98% dos casos e em 2% processava-se pela ázigos ou hemiázigos.

Ao exame anatomopatológico, o seqüestro intralobar é constituído por múltiplos pequenos cistos revestidos por epitélio colunar ou cubóide achatado. Pode também aparecer como um único grande cisto ou, menos comumente, pode parecer um tecido pulmonar de aspecto relativamente normal. Se houver infecção haverá grau variado de inflamação, fibrose e bronquiectasia, e o epitélio pode se tornar escamoso. Com a infecção a comunicação brônquica que não existia, passa a existir, pela erosão do tecido circundante infectado para dentro do seqüestro.

A presença da comunicação brônquica leva a infecção de repetição, que é de difícil controle pela dificuldade de drenagem adequada. O conteúdo cístico que antes era seroso claro passa para purulento. Deve-se lembrar que o ar existente num seqüestro sem infecção penetra pela ventilação interalveolar colateral (poros de Kohn), que também pode ser o local da penetração da infecção.

SEQÜESTRO BRONCOPULMONAR EXTRALOBAR (SBE)

Dos 540 casos de seqüestro revistos por Savic [16] aproximadamente 25% eram extralobares. Em 77% destes o seqüestro ficava localizado entre o lobo inferior e o diafragma, mais comumente à esquerda (90%). Alguns eram subdiafragmáticos, podendo ser confundidos com neuroblastoma de suprarrenal [17] e outros em localizações diversas intratorácicas, inclusive dentro do diafragma. O suprimento arterial anômalo pode vir tanto da artéria pulmonar como de uma artéria sistêmica.

A drenagem venosa é quase sempre para as veias sistêmicas habitualmente ázigos ou hemiázigos e ocasionalmente para o sistema porta.

Só raramente ocorre comunicação do seqüestro

com a árvore brônquica e tubo digestivo, levando à infecção, disfagia e hematêmese. Como esta comunicação é rara a infecção neste tipo de seqüestro é pouco freqüente.

Ao exame histopatológico o seqüestro extralobar é formado por parênquima pulmonar de aspecto normal ou imaturo com bronquíolos irregulares e dilatados, septos espessados e cistos. Este tecido é envolto por sua própria pleura estando totalmente separado do pulmão normal, por isso é chamado também de pulmão acessório.

QUADRO CLÍNICO

Enquanto o SBI apresenta infecções recidivantes pela sua comunicação adquirida com a árvore brônquica, o SBE raramente vai apresentar este problema, podendo ser assintomático e sendo descoberto incidentalmente em um exame radiológico de rotina, mas a maioria deles é descoberta no primeiro ano de vida, como veremos posteriormente. Com a infecção, os cistos do seqüestro podem apresentar nível hidroaéreo, e o SBI é confundido com um abscesso pulmonar, empiema ou até mesmo bronquiectasia. Deve-se ficar atento para o diagnóstico de seqüestro quando a infecção recidivante é nos segmentos basais posteriores dos lobos inferiores, principalmente a esquerda, em pacientes adultos jovens. Outras vezes em pacientes acima de 40 anos, a patologia é confundida com carcinoma brônquico. Como as pneumonias de repetição por outras patologias são muito mais freqüentes nas crianças que aquelas produzidas pelo seqüestro, o diagnóstico do SBI costuma ser feito no início da vida adulta (50% acima de 20 anos).

Em grandes SBI podem aparecer "shunts" arteriovenosos da artéria sistêmica para a veia pulmonar importantes a ponto de levar à insuficiência cardíaca congestiva na primeira infância. Pode ocorrer também hemoptise espontânea maciça ou até hemotórax [18]. O "shunt" pode manifestar-se pela presença de sopro contínuo sobre o tórax e axila do lado afetado.

A maioria dos SBI devem ser adquiridos por infecção de repetição, trauma, corpo estranho, tumor, etc.[19], que levem a oclusão de um brônquio periférico, com isolamento de sua porção distal (parte seqüestrada). O mesmo processo levaria a oclusão arterial pulmonar desta porção, ficando esta nutrida somente pela artéria brônquica ou colaterais, fenômeno este que estimularia a hipertrofia da circulação brônquica e de colaterais vindas principalmente do ligamento pulmonar, ficando o seqüestro nutrido por circulação sistêmica (fig. 9). Corrobora com esta hipótese o fato de que apesar dos SBIs serem muito mais freqüentes que os SBEs (4 a 6/1), o aparecimento do SBI em necrópsias neo-natais é raríssimo, enquanto que o SBE aparece comumente nas grandes séries de necrópsias. Por outro lado, não podemos esquecer que o SBE é facilmente visto em uma necrópsia (pulmão acessório), enquanto que um SBI estando dentro de um lobo, precisa ser procurado, portanto muitos devem passar despercebidos. Outro fato que fala a favor de a maioria dos SBI serem adquiridos é a presença de outras anomalias congênitas associadas. Estas são raras nos SBI e comuns nos SBE (> 50%) sendo a hérnia diafragmática congênita encontrada em 30% deles. As outras anomalias são peito escavado, defeitos cardíacos congênitos e malformações associados do intestino anterior. Os SBE podem manifestar-se na primeira infância como síndrome da angústia respiratória semelhantemente a MACC, por isso a maioria dos casos são diagnosticadas antes de 1 ano de vida (59%),

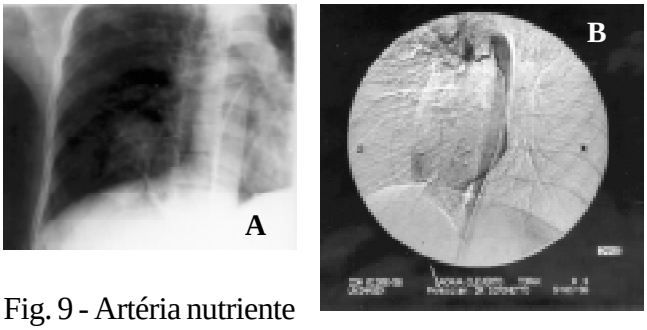

Fig. 9 - Artéria nutriente de um sequestro broncopulmonar intralobar vinda da aorta abdominal (A) e aorta torácica (B).

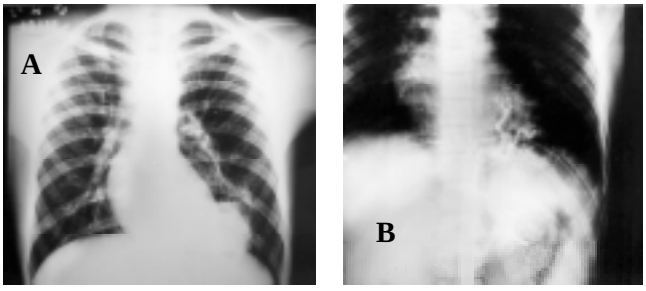

Fig. 10 – Seqüestro broncopulmonar intralobar mostrando cisto com nível hidroaéreo (A) e artéria sistêmica nutriente deste seqüestro (B).

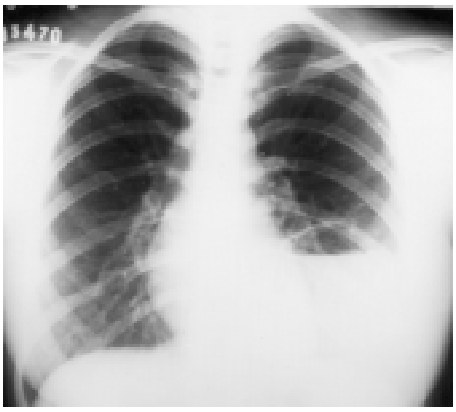

Fig. 11- Sequestro broncopulmonar intralobar simulando um abscesso pulmonar.

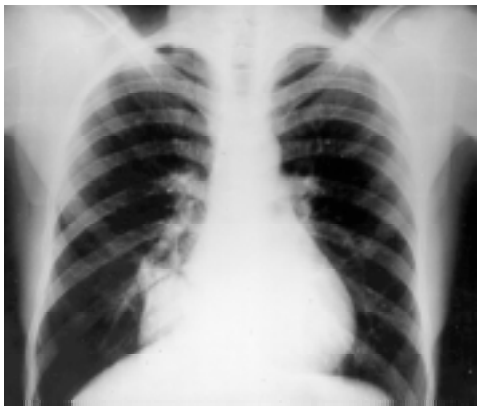

Fig. 12 - Sequestro broncopulmonar extralobar localizado entre o lobo inferior direito e o diafragma.

e a hidropsia fetal no seqüestro também já foi descrita [20].

As alterações radiológicas encontradas por Savic [16], no SBI foram: lesões císticas em mais da metade dos casos, muitos com nível hidroaéreo (fig. 10 e 11) e presença de sombra homogênea no lobo inferior (fig. 12). A TC é útil na demonstração de detalhes da lesão, como cistos às vezes não detectados na radiografia simples além de poder às vezes detectar a artéria anômala que nutre o seqüestro. A broncoscopia e broncografia não têm valor diagnóstico pela falta de comunicação com a árvore brônquica. O ultrassom é útil em recém-nascidos, podendo mostrar a artéria anômala. A radiografia digestiva alta pode ser útil na suspeita de uma comunicação gastrintestinal permeável no seqüestro extralobar. A angiografia sistêmica mostra a artéria e veias anômalas, sendo esta última muito importante no SBE por este ter drenagem sistêmica. Felker e Tonkin [21] sugerem que a ressonância magnética seria o exame de escolha para o seqüestro pulmonar, sendo a angiografia indicada nos casos em que a ressonância foi inconclusiva.

TRATAMENTO

O SBI sintomático ou não deve ser excisado cirurgicamente. Quando já houve infecção dificilmente consegue-se ressecá-lo sem lobectomia, mas quando a infecção ainda não ocorreu é possível sua ressecção somente com segmentectomia ou piramidectomia basal. A cirurgia nos assintomáticos se justifica porque o seqüestro tende a tornar-se sintomático com o passar do tempo. O SBE também deve ser excisado cirurgicamente, ou na criança com insuficiência respiratória, ou mesmo no adulto assintomático onde não exista comunicação com o tubo digestivo e árvore traqueobrônquica. Apesar de sabermos que este dificilmente se infecta, os perigos com sangramento existem, pois Savic e colaboradores [16] mostraram que alterações ateromatosas nas artérias do seqüestro ocorrem em 75% dos pacientes, existindo o risco de infarto ou aneurisma.

O perigo sério na operação do seqüestro é a secção acidental da artéria sistêmica anômala que pode se retrair para o mediastino ou abdome. Savic et al., relatam 7 mortes em 391 operações de seqüestro, sendo 5 delas devido à secção acidental da artéria anômala.

Temos 11 casos de seqüestro broncopulmonar, sendo somente um extralobar.

2) ENFISEMA LOBAR CONGÊNITO

É uma hiperinsuflação de um ou mais lobos pulmonares, mas geralmente de um único lobo, resultante de anormalidades brônquicas ou alveolares. O envolvimento do lobo superior esquerdo é mais freqüente seguido do lobo médio. Muitos autores referem que esta patologia ocorre devido a alterações cartilaginosas nos brônquios do lobo enfisematoso [22, 23, 24] e outros encontraram aumento do número de alvéolos do lobo afetado (lobo polialveolar) [25, 26 e 27].

QUADRO CLÍNICO

A sintomatologia varia desde dispnéia, que pode ser notada somente pelo cansaço ao mamar, até insuficiência respiratória franca e cianose. Isto se deve à compressão pulmonar pelo lobo enfisematoso, levando à atelectasia ipsilateral e contralateral, além do desvio mediastinal com compressão de suas estruturas, podendo causar repercussões cardiovasculares. A di-

ficuldade respiratória é proporcional ao grau de enfisema, e pode ocorrer desde o nascimento, sendo mais importante no primeiro mês de vida. A dispnéia com taquipnéia, taquicardia, tosse, sibilos, roncos e cianose intermitente se agravam na amamentação. Podem ser notados abaulamentos torácicos pelo enfisema, e retrações devido à atelectasia, desvio do mediastino, hipersonoridade a percussão e diminuição dos ruídos respiratórios. O achado radiológico é de um lobo pulmonar hipertransparente com o mediastino desviado para o lado oposto, e radiopacidades, devido à atelectasia de outros lobos ipsilateral, ou contralateral ao lobo enfisematoso(fig. 13). É comum a herniação através do mediastino anterior, do lobo enfisematoso para o lado oposto. Às vezes é difícil identificar os lobos atelectasiados, o que nos leva a pensar que todo o pulmão está hiperinsuflado. O diafragma costuma estar baixo e até retificado e os espaços intercostais alargados. A TC com cortes finos é bastante útil para a identificação do lobo afetado, e para a diferenciação com cisto broncogênico mediastinal ou hilar comprimindo o brônquio.

Fig. 13- Enfisema lobar congênito em lobo médio.

Na maioria dos casos os sintomas aparecem antes dos 6 meses de vida, podendo aparecer inclusive nos primeiros dias de vida. Canals-Riazuelo e colaboradores [28], em 38 casos, referem o aparecimento de sintomas no 1º mês de vida em 20, do 1º ao 6º em 10 e de 6 meses a 5 anos de idade em 8 pacientes. Quando a sintomatologia ocorre ao nascimento, deve-se fazer diagnóstico diferencial com cisto broncogênico congênito, MACC tipo I e hérnia diafragmática congênita. Em crianças com doença da membrana hialina, pode ocorrer enfisema pulmonar intersticial localizado devido à ventilação com pressão positiva, que simulam o quadro radiológico. Quando existe quadro infeccioso associado, deve-se excluir pneumatocele, bronquiolite obliterante e pneumotórax hipertensivo, que ocorre geralmente pela ruptura das pneumatoceles. A hiperinsuflação por corpos estranhos também deve ser pensada, mas felizmente esta entidade é rara nos primeiros meses de vida.

TRATAMENTO

O tratamento se resume na extirpação do lobo afetado, que no ato cirúrgico se mostra bastante grande, herniando através da toracotomia, e parece que estamos retirando a única parte boa do pulmão, pois os outros lobos estando comprimidos exibem zonas de atelectasia que pioram o seu aspecto. O lobo enfisematoso costuma não se esvaziar à compressão mesmo após sua remoção. A baixa idade, sintomas respiratórios severos ou cardiopatias congênitas associadas não contraindicam a cirurgia, podendo se realizar inclusive cirurgia cardíaca concomitante. Durante a indução anestésica, deve-se ter em mente que a pressão positiva pode piorar a função cardiorrespiratória devido à compressão provocada pelo lobo hiperinsuflado, podendo ser necessário a realização rápida da toracotomia para que o lobo se hernie por ela descomprimindo o tórax. Antes da extirpação lobar deve-se examinar o mediastino à procura de lesões que poderiam estar obstruindo o brônquio como por exemplo, um cisto broncogênico. O resultado pós-operatório é muito bom pela descompressão imediata do sistema cardiorrespiratório, tendo uma mortalidade operatória inferior a 5%.

3) AGENESIA, APLASIA E HIPOPLASIA PULMONAR

A agenesia e aplasia pulmonares são anomalias raras onde na primeira um dos brotos pulmonares não se desenvolve. Geralmente o cirurgião torácico tem pouca atuação nesta patologia, sendo mais de interes-

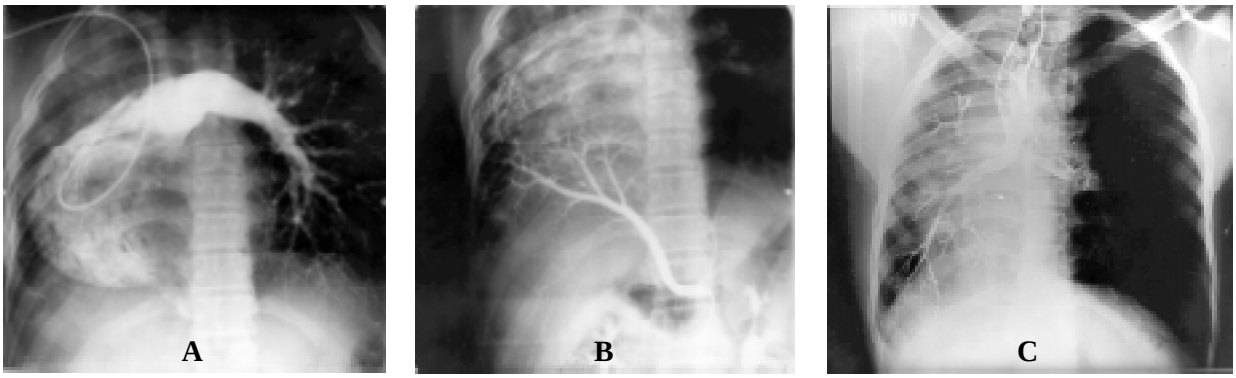

Fig. 14 - Agenesia da artéria pulmonar direita (A) com suprimento pulmonar anômalo vindo da aorta (B). O pulmão deste lado é hipoplásico e apresenta arvore brônquica malformada (C).

se do cirurgião cardíaco, devido às anomalias cardíacas que costumam acompanhá-la. Na aplasia pulmonar existe somente um coto brônquico sem parênquima nem vasos pulmonares, sendo este coto local de infecções de repetição por armazenar secreções e neste caso deve ser ressecado.

A hipoplasia pulmonar primária, onde não existe uma causa aparente para a manutenção do pulmão hipoplásico, também é entidade rara e grave pela presença de hipertensão pulmonar que geralmente a acompanha. A hipoplasia pulmonar secundária ocorre devido a falta de espaço para o crescimento pulmonar, como no caso do oligohidrâmnio, onde o útero comprime o feto, displasias ósseas onde o tórax permanece pequeno ou rígido, alterações neuromusculares que deprimem os movimentos respiratórios fetais, elevações diafragmáticas, hérnias diafragmáticas, tumores e cistos mediastinais e malformação adenomatóide cística. Pode ocorrer também devido a anomalias vasculares pulmonares, como na agenesia da artéria pulmonar (fig. 14) e Síndrome da Simitarra (fig. 18).

A hipertensão pulmonar e persistência da circulação fetal são tratadas com ventilação de alta freqüência, oxigênio puro, sedação, vasodilatadores e correção da acidose. A ventilação extracorpórea também tem sido usada. Trabalhos experimentais mostram que o transplante pulmonar temporário, enquanto se aguarda a maturação do pulmão hipoplásico também é viável[29,30].

4)MALFORMAÇÕES VASCULARES CONGÊNITAS

As malformações vasculares congênitas dos pulmões são raras, mas algumas podem ser de interesse do cirurgião torácico, portanto, descreveremos as que podem ser tratadas pelo cirurgião torácico geral.

AGENESIA E HIPOPLASIA DA ARTÉRIA PULMONAR

A ausência ou hipoplasia de um dos ramos da artéria pulmonar podem ser graves a ponto de levar à morte muitas crianças por falência do ventrículo direito e hipertensão no ramo normal da artéria pulmonar. Alguns pacientes são assintomáticos e outros tem infecção pulmonar recurrente. O pulmão afetado é menor que o contralateral e quando existe agenesia da artéria pulmonar o suprimento arterial pulmonar anômalo geralmente vem através da aorta (fig. 14) e nestes pacientes o quadro predominante costuma ser infecções respiratórias de repetição. A oligoemia devido a agenesia ou hipoplasia arterial pulmonar pode mostrar à radiografia um pulmão com radiotransparência acentuada (hiperluzente). Swyer e James [31] e posteriormente MacLeod [32] descreveram este achado radiológico (redução volumétrica pulmonar + hiperluzência) atribuindo que estas alterações seriam secundárias a diminuição do suprimento sangüíneo provavelmente por bronquiolites adquiridas na infância. Estes achados radiológicos ficaram conhecidos como Síndrome de Swyer-James-MacLeod. Mais recentemente Marti-Bonmati e colaboradores [33] descrevem os achados tomográficos de 9 pacientes, e definem como padrões radiológicos típicos desta síndrome a hiperluzência pulmonar e/ou pulmão de volume normal ou reduzido, com oligoemia pulmonar e hilo reduzido. Muitos outros autores publicaram estes acha-

dos radiológicos em várias patologias, como tuberculose [34], sarampo [34,35], pneumonia por micoplasma [36], inalação do ácido hidroclorico ou nítrico [37] e até pós radioterapia [38]. Foi mostrado também através de tomografia computadorizada, que este achado radiológico não era somente unilateral, e nem necessariamente comprometendo todo o pulmão, mas poderia ser bilateral e comprometer somente alguns segmentos pulmonares [33,39] . Sabe-se também que as várias patologias que podem levar a estes achados radiológicos também podem evoluir para outros achados, como pulmão opaco, fibrose intersticial, bronquiectasia, bolhas, cavernas, etc. Marti-Bonmati e colaboradores [33], encontraram bronquiectasia em todos os 9 pacientes estudados, atelectasia em 2 e cavidades também em 2 deles. Portanto a Síndrome de Swyer-James-MacLeod pode ter tanto etiologia congênita como adquirida. O caso apresentado na fig. 14 é sem dúvida alguma congênita, pois além de agenesia do ramo direito da artéria pulmonar, temos malformação da árvore brônquica e irrigação arterial sistêmica anômala feita por duas grandes artérias vindas da aorta. Temos outros dois casos, um com 11 anos de idade, que apresentou pneumonias de repetição desde os 3 anos (fig. 15) e outro com 33 anos tendo também pneumonias de repetição desde os 13 anos (fig. 16). Ambos apresentavam bronquiectasia cística, um deles tinha hipoplasia do ramo direito da artéria pulmonar e o outro praticamente aplasia do ramo esquerdo. Estes 2 casos podem muito bem ter etiologia adquirida e não congênita.

Muitos autores referem que a síndrome de Swyer-James tem patogênese não inteiramente compreendida. Nós acreditamos que está se denominando de síndrome o que na realidade é um padrão radiológico, podendo ter múltiplas etiologias. A evolução de um mesmo processo infeccioso poderia transformar o pulmão hiperluzente em pulmão radiopaco. Quando o processo infeccioso se perpetua com germes mais agressivos, e ocorre destruição pulmonar, o padrão radiológico que era de hiperluzência vai adquirindo radiopacidade pela fibrose, deixando de ser hiperluzente. Neste caso a síndrome de Swyer James deixaria de sê-la, porque perdeu a característica da hiperluzência, apesar de mostrar oligoemia pulmonar através da arteriografia? Portanto acho que seria melhor dizermos padrão radiológico Swyer James MacLeod ou hiperluzente e não síndrome de Swyer James MacLeod ou do pulmão hiperluzente.

TRATAMENTO

O tratamento está relacionado às complicações infecciosas da doença. Pode ser desde conservador se não houver supuração pulmonar, até pneumonectomia na vigência de bronquiectasia, como no caso da figura15. Nos casos onde ocorre vascularização sistêmica importante que leva a altos "shunts" arteriovenosos da artéria sistêmica para a veia pulmonar os pacientes estão sujeitos à insuficiência cardíaca congestiva, hemoptise espontânea maciça ou até hemotórax semelhantemente ao seqüestro broncopulmonar. Isto ocorre porque estas artérias estão sujeitas a alterações ateromatosas da circulação sistêmica, e a alta pressão na artéria anômala pode levar ao enfarto e aneurisma [16]. Portanto nestes casos está indicada a ressecção mesmo no paciente assintomático.

FÍSTULA ARTERIOVENOSA PULMONAR CONGÊNITA

Representa uma conexão aneurismática da arté-

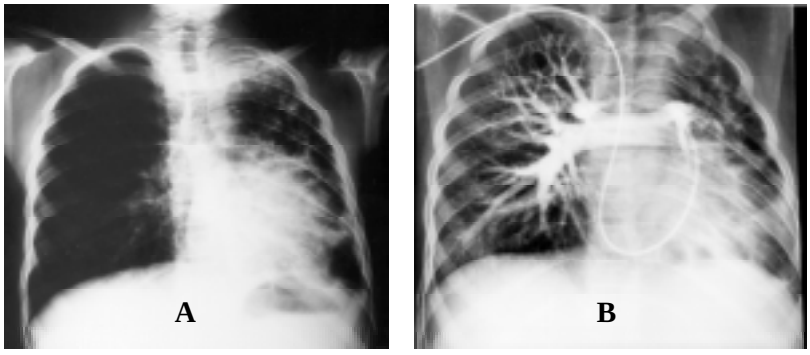

Fig. 15 - A radiografia simples de tórax mostra redução volumétrica do pulmão esquerdo, desvio mediastinal para a esquerda e cistos de 1 a 3 cm de diâmetro em toda extensão deste pulmão (A). A arteriografia pulmonar nota-se o seu tronco bastante tracionado para a esquerda, redução do diâmetro do ramo esquerdo, hipoplasia de seus ramos, e ausência de perfusão periférico (B).

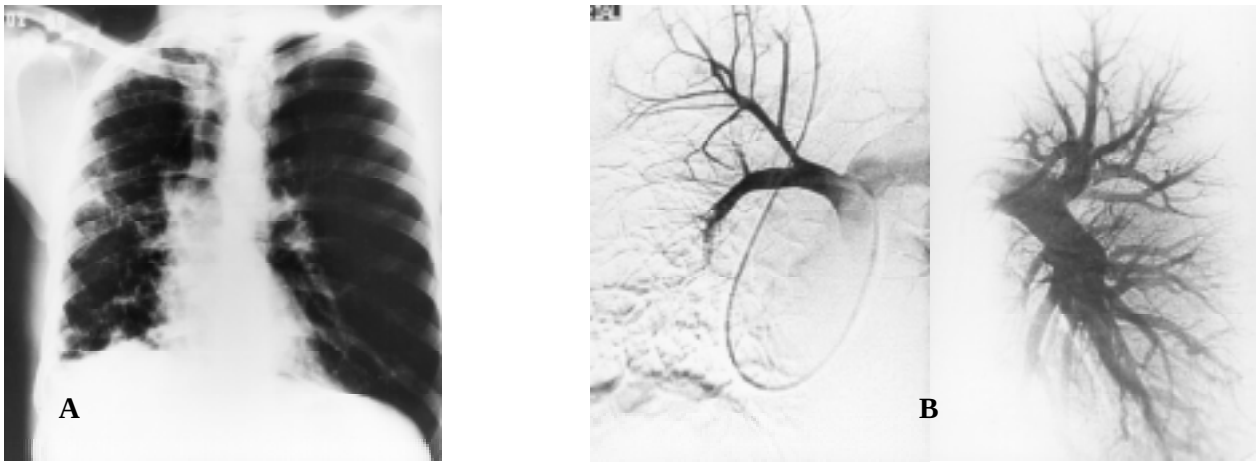

Fig. 16 - A radiografia simples de tórax mostra redução volumétrica do pulmão direito, desvio mediastinal para direita e cistos de 2 a 3 cm de diâmetro predominantemente na base do pulmão direito (A). A arteriografia revela hipoplasia do ramo direito da artéria pulmonar e ausência de perfusão periférica (B).

ria e veia pulmonar sem um leito capilar interposto. Isto resulta em "shunt" da direita para a esquerda, podendo levar a pequena sintomatologia inclusive com cianose ainda na infância. Mas, apesar da patologia ser congênita o diagnóstico costuma ser feito na idade escolar, quando a criança ou os que a cercam percebem que ela não consegue realizar as mesmas atividades que outras crianças, sendo comum também o aparecimento dos sintomas só na 3ª ou 4ª décadas de vida. As fístulas se localizam nos lobos inferiores em 60% dos casos. Na maioria dos casos são isoladas e unilaterais.

Etiologicamente estas malformações vasculares representam uma falta de maturação do leito esplâncnico fetal, no qual as comunicações arteriovenosas excluem os capilares pulmonares. Estas malformações podem ser generalizadas pelo organismo, sendo conhecida como telangectasia hemorrágica familiar (THF) ou doença de Rendu-Osler-Weber.

A fístula arteriovenosa é subpleural ou hilar (fig.17) simulando um hemangioma cavernoso sacular. Tobin [40] verificou que algumas fístulas arteriovenosas existem em pulmões normais, as quais podem se tornar importantes na hipertensão pulmonar, cirrose portal e doenças pulmonares obstrutivas.

QUADRO CLÍNICO

O quadro clínico é proporcional ao "shunt" arteriovenoso criado pela fístula, pois quanto maior a quantidade de sangue desviado do leito capilar pulmonar, maior será o volume de sangue venoso que desembocará no átrio esquerdo através da veia pulmonar participante da fístula. O "shunt" fisiológico através das artérias brônquicas e vasos de Tebésios é em torno de 8%, mas a repercussão clínica só vai ocorrer com "shunt" ao redor de 25%. Os sintomas mais comuns são dispnéia, palpitações, cianose e intolerância ao exercício. A hemoptise é comum quando a fístula está associada a telangectasias cutâneo mucosas. Ao exame físico, nota-se hipocratismo digital, palpa-se frêmito e ausculta-se sopro sistólico ou contínuo no local da fístula, principalmente durante a inspiração. Em muitos casos se observam telangectasias na pele e mucosas, por isso também pode ser encontrada epistaxe e conjuntivas hemorrágicas. Pode-se encon-

Fig. 17 – Fístula arteriovenosa pulmonar em lobo inferior esquerdo

trar policitemia e hematócrito e hemoglobina elevados. A radiografia de tórax mostra áreas com radiopacidades homogêneas periféricas, com margens irregulares, que correspondem às zonas aneurismáticas da fístula. A angiografia pulmonar delimita a fístula com exatidão e permite localizar pequenas lesões que poderiam passar despercebidas. A TC geralmente demonstra a lesão suficientemente bem para que se faça o diagnóstico, e segundo Remy e colaboradores [41] é muito superior à angiografia. As complicações podem ser bastante graves, como hemotórax maciço ou raramente hemoptise franca pela ruptura do aneurisma, fenômenos embólicos e trombóticos pela policitemia ou pelo deslocamento de trombos da fístula e facilidade de disseminação de infecção quando ocorre processo pneumônico no lobo portador da fístula. Também são descritos derrames [42] e abscessos cerebrais[43].

TRATAMENTO

Nas fístulas localizadas está indicada a extirpação do lobo ou, se possível, do segmento comprometido. Somente nos casos onde a fístula é pequena com o paciente assintomático e com "shunt" mínimo, este pode ser observado. Como na THF o risco das complicações é muito alto, o tratamento deve ser indicado em todos os pacientes. As fístulas múltiplas também podem ser tratadas pela ressecção cirúrgica se há predominância das fístulas em um ou dois lobos, sendo os restantes tratados por embolização, ou se não existe malformação predominante pode ser indicada somente a embolização. Segundo Sperling e colaboradores [44] uma contraindicação da ressecção pulmonar seria a existência concomitante de hipertensão pulmonar, mas Bosher e colaboradores [45] descreveram uma técnica de ressecção da fístula onde se sacrifica pouco ou nenhum tecido pulmonar. Neste caso, os vasos hilares são controlados temporariamente até que se resseque a fístula e sejam ligadas a artéria e veia dela participantes. Wallenharyst & D'Souza [46] relatam bons resultados com o uso concomitante desta técnica associada a múltiplas embolizações bilaterais.

SÍNDROME DA CIMITARRA

A Síndrome da Cimitarra é a drenagem venosa total ou parcial anômala do pulmão direito para a veia cava inferior. Geralmente é associada à hipoplasia pulmonar direita, malformações da árvore brônquica, dextroposição cardíaca, malformações cardíacas e suprimento arterial sistêmico anormal do pulmão direito. Nesta última eventualidade, o "shunt" da esquerda para a direita levando à hipertensão pulmonar pode ser a principal causa da manifestação clínica, mas em

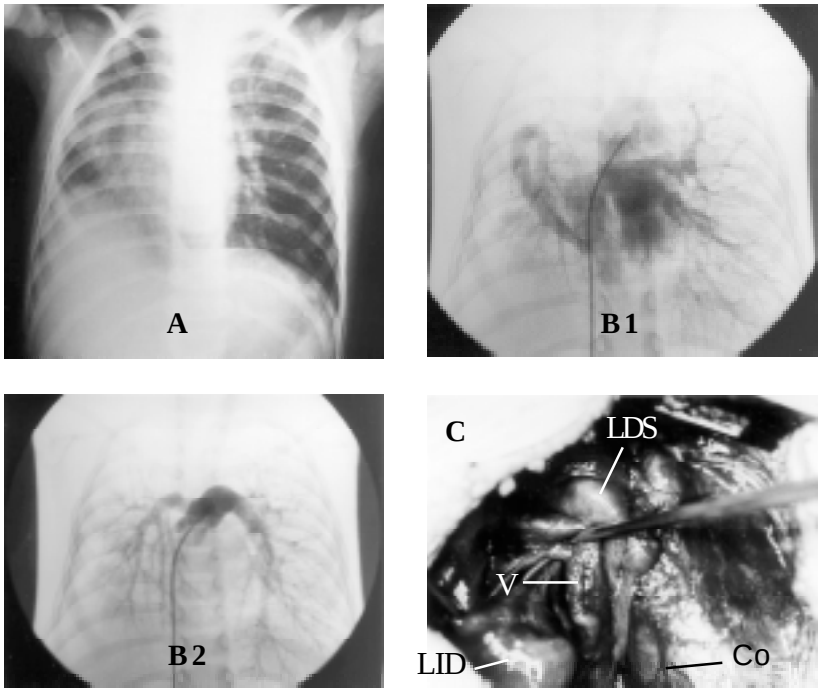

Fig. 18 – Sindrome da Cimitarra. Radiografia simples de tórax (A), Angiografia pulmonar (B) mostrando na fase arterial (B1) o ramo direito da artéria pulmonar hipoplásico, e na fase venosa (B2) as duas veias esquerdas normais drenando para o átrio esquerdo, e uma única veia a direita drenando para a veia cava inferior. Achado cirúrgico (C). LSD - lobo superior direito; LID - lobo inferior direito; V - veia pulmonar anomala drenando para a cava inferior, Co - coração

muitos pacientes os sintomas pulmonares, constituídos por infecções pulmonares crônicas severas podem ser a principal manifestação clínica. As lesões cardíacas associadas também podem ser predominantes na manifestação clínica. Kiely e colaboradores [47] mostraram em 70 casos que os sintomas mais freqüentes eram: fadiga, dispnéia, baixa tolerância ao exercício, tosse, infecções respiratórias de repetição e deficiência no desenvolvimento pondero-estatural. A radiografia mostra hipoplasia pulmonar à direita, com conseqüente desvio cardíaco para a direita, e a sombra da veia pulmonar direita desembocando na cava inferior, que adquire o formato da cimitarra turca (fig. 18). O diagnóstico é confirmado pela arteriografia pulmonar ou pela aortografia se coexistir suprimento arterial pulmonar sistêmico. A ecocardiografia identifica as lesões cardíacas associadas e a veia anômala penetrando o diafragma para desembocar na cava inferior. O eletrocardiograma mostra sobrecarga ventricular direita. Nesta patologia, a decisão do tratamento cirúrgico geralmente fica para o cirurgião cardíaco, devido às malformações cardíacas associadas, ficando para o cirurgião torácico a indicação da ressecção pulmonar quando existe processo inflamatório parenquimatoso severo. Os resultados pós-operatórios vão depender das lesões cardíacas associadas e do grau de hipertensão pulmonar pré-operatória. Figura 18.

Referência bibliográfica

1. Luck, S.R., Reynolds, M. Raffensperger, J.G.: Congenital bronchopulmonary malformations. Curr Probl Surg 23: 251, 1986.
2. Okada, Y. et al: Congenital mediastinal bronchogenic cyst with malignant transformation: an autopsy report. Pathol Int 46(8):594, 1996.
3. Chin, K.Y., Tang, M.Y.: Congenital adenomatoid malformation of one lobe of a lung with general anasarca. Arch. Pathol., 48:311, 1949.
4. Stocker, J.T., Madewell, J.E., Drake, R.N.: Congenital cystic adenomatoid malformation of the lung. Hum Pathol 8:155, 1977.
5. Avitabile, A.M., Greco, M.A., Hulnick, D.H., et al: Congenital cystic adenomatoid malformation of ten lung in adults. Am J Surg Pathol 8: 193-202, 1984.
6. d'Agostino, S. et al: Embryonal rhabdomyosarcoma of the lung arising in cystic adenomatoid malformation: case report and review of the literature. J Pediatric Surg 32(9): 1381-1383, 1997.
7. Kaslovsky, R.A. et al: Bronchioloalveolar carcinoma in a child with congenital cystic adenomatoid malformation. Chest 548, 1997.
8. Granata, C. et al: Bronchioalveolar carcinoma arising in congenital cystic adenomatoid malformation in a child: a case report and review on malignancies originating in congenital cystic adenomatoid malformation. Pediatr Pulmonol 25(1): 62, 1998.
9. Sapin, E. et al: Congenital adenomatoid disease of the lung: prenatal diagnosis and perinatal management. Pediatr Surg Int 12(2-3):126, 1997.
10. Winters, W.D. et al: Disappearing fetal lung masses: importance of postnatal imaging studies. Pediatr Radiol 27(6):535, 1997.
11. Hutchin, P.: Congenital cystic disease of the lung. Rev. Surg, 28:79, 1971.
12. Cass, D.L., et al: Cystic lung lesions with sistemic arterial blood supply: a hybrid of congenital cystic adenomatoid malformation and bronchopulmonary sequestration. J Pediatric Surg 32(7): 986, 1997.
13. Dommergues, M. et al: Congenital adenomatoid malformation of the lung: when is active fetal therapy indicated? Am J Obstet Gynecol 177(4):953, 1997.
14. Miller, J.A., Corteville, J.E., Langer, J.C.: Congenital cystic adenomatoid malformation in the fetus: natural history and predictors of outcome. Journal of Pediatric Surgery, 31(6):805, 1996.
15. Mark, E.J. et al. Placentoid bullous lesion of the lung. Hum Pathol 26: 74-79, 1995.
16. Savic, B. et al: Lung sequestration: report of seven cases and review of 540 published cases. Thorax 34:96, 1979.
17. Gross, E. et al: Infradiaphragmatic extralobar pulmonary sequestration masquerading as an intra-abdominal, suprarenal mass. Pediatric Surg Int 12(7): 529, 1997.
18. Reynolds, M. Congenital lesions of the lung. In: General Thoracic Surgery. – T.W. Shields, 4ª ed. – Williams & Wilkins – Philadelphia – USA, 1994; p. 859.
19. Eustace, S., Valentine, S., Murray, J.: Acquired intralobar bronchopulmonary sequestration secondary to occluding endobronchial carcinoid tumor. Clin Imaging 20(3):178, 1996.
20. Evans, M.G.: Hydrops fetalis and pulmonary sequestration. Journal of Pediatric Surgery, 31(6):761, 1996.
21. Felker, R.E., Tonkin, I.L.D.: Imaging of pulmonary sequestration. A.J.R. 154:241, 1990.
22. Boland, R.R., Schneider, A.F., Boggs, J.D.: Infantile lobar emphysema, an
23. Lincoln. J.C.R., et al: Congenital lobar emphysema. Ann Surg 173:55, 1971.
24. Scarpelli, E.A., Auld, P.: Pulmonary disease of the fetus, Newborn, and Child. Philadelphia: Lea & Febiger, 1978, p. 194.

25. Hislop, A., Reid, L.: New pathological findings in emphysema in childhood: polyalveolar lobe with emphysema. Thorax 25:282, 1970.
26. Tapper, D., et al: Polyalveolar lobe: anatomic and physiologic parameters and their relationship to congenital lobar emphysema. J. Pedriatr Surg 15:931, 1980.
27. Giudici, R. et al: Polialveolose: patogênese do enfisema lobar congênito? Rev Ass Med Brasil 44(2):99, 1998.
28. Canals-Riazuelo, J. et al: Congenital lobar emphysema: report of 38 cases. Cir. Pediatr 7(2):97, 1994.
29. Crombleholme, T.M. et al: Pulmonary lobar transplantation in neonatal swine: A model for treatment of congenital diaphragmatic hernia. J Pediatr Surg 25:11, 1990.
30. Butler, M.W., Stolan, C.J.H., Altman, R.P.: Contemporary management of congenital diaphragmatic hernia. World J. Surg., 17:350, 1993.
31. Swyer, P.R. & James, G.C.W.: A case of unilateral pulmonary emphysema, Thorax 8:133, 1953.
32. MacLeod, W.M.: Abnormal transradiancy of one lung, Thorax, 1954, 9, 147.Etiological concept. Arch. Pathol., 61:289, 1956.
33. Marti-Bonmati, L., et al: Findings in Swyer-James syndrome. Radiology 172:477, 1989.
34. Reid, L., Simon, G.: Unilateral lung transradiancy Thorax 17: 230, 1962.
35. Weg, J. G., Krumholz, R. A., Hackleroad, L. E.: Unilateral hyperlucent lung: A physiologic syndrome, Ann Intern Med, 1965, 62:675.
36. Stokes, D., et al: Unilateral hiperlucent lung (Swyer-James Syndrome) after severe mycoplasma pneumoniae infection, Am. Rev. Resp. Dis., 117:145, 1978.
37. Daniel, T.L., et al: Swyer-James Syndrome - Unilateral hyperlucent lung syndrome. A case report and review. Clin. Pediatr (Phila) 23:393, 1984.
38. Berdon, W.E., Baker, D.H., Boyer, J.: Unusual benign and malignant sequelae to childhood radiation therapy, including "unilateral hyperlucent lung", Am J Roentgenol Radium Ther Nuel Med, 93: 545, 1965.
39. Moore, A.D.A. et al: Swyer-James Syndrome. CT. Findings in Eight Patients. AJR 158:1211, 1992.
40. Tobin, C.E.: Arteriovenous shunts in the peripheral pulmonary circulation in the human lung. Thorax 21:197, 1966.
41. Remy, J. et al: Pulmonary arteriovenous malformations: evaluation with CT of the chest before and after treatment. Radiology 182-809, 1992.
42. White, R.I., Jr.: Embolotherapy in vascular disease. Am J Roentgenol 142:27, 1984.
43. Puskas, J.D., Allen, M.S., Mathisen, D.J.: Pulmonary arteriovenous malformations: therapeutic options. Ann Thorac Surg 56(2):253,1993.
44. Sperling, D.C., et al: Pulmonary arteriovenous fistulas with pulmonary hypertension. Chest 71:753, 1977.
45. Bosher, L.H., Jr., Blake, D.A., Byrd, B.R.: An analysis of the pathologic anatomy of pulmonary arteriovenous aneurysms, with particular reference to the applicability of local excision. Surgery, 45: 91, 1959.
46. Wallenharyst, S.L., D'Souza, V.: Combined radiologic and surgical management of arteriovenous malformations of the lung. Ann Thorac Surg 45: 213, 1988.
47. Kiely, B. et al: Syndrome of anomalous venous drainage of the right lung to the inferior vena cava: a review of 67 reported cases and three new cases in children. Am J Cardiol 20: 102, 1967.